

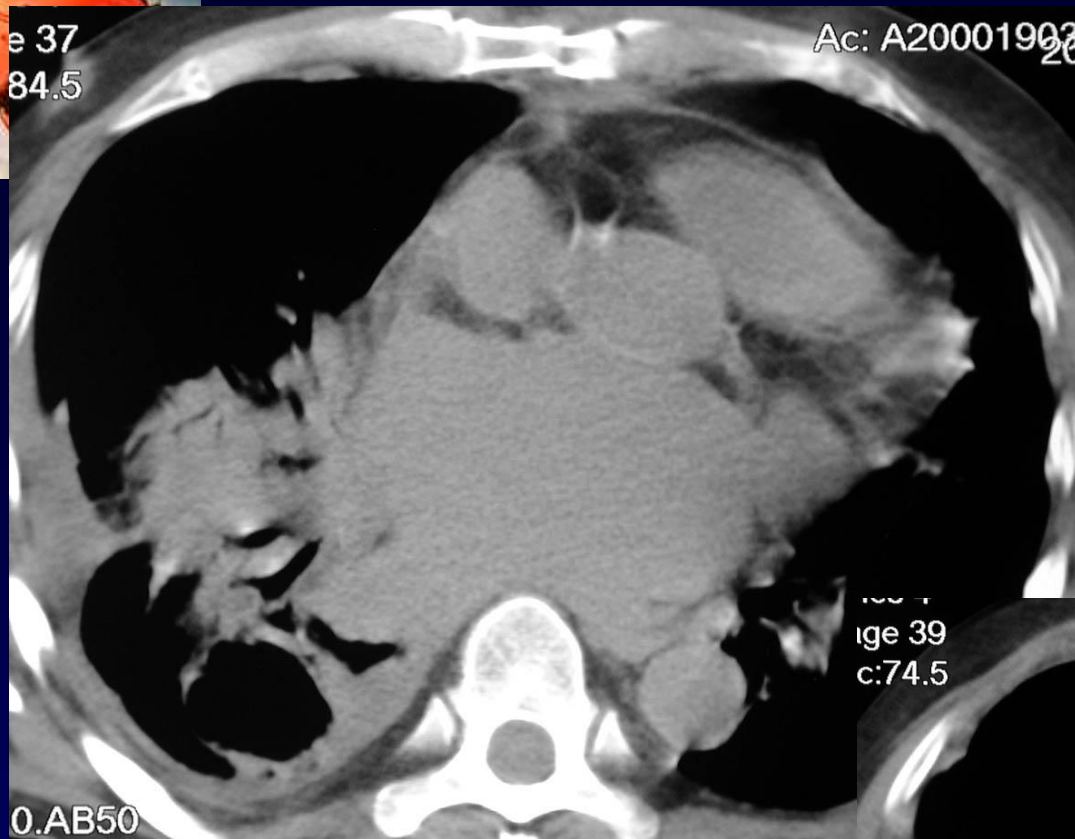


**J GIRON**

**Patient aux antécédents de chirurgie  
cardiaque valvulaire mitrale et aortique**

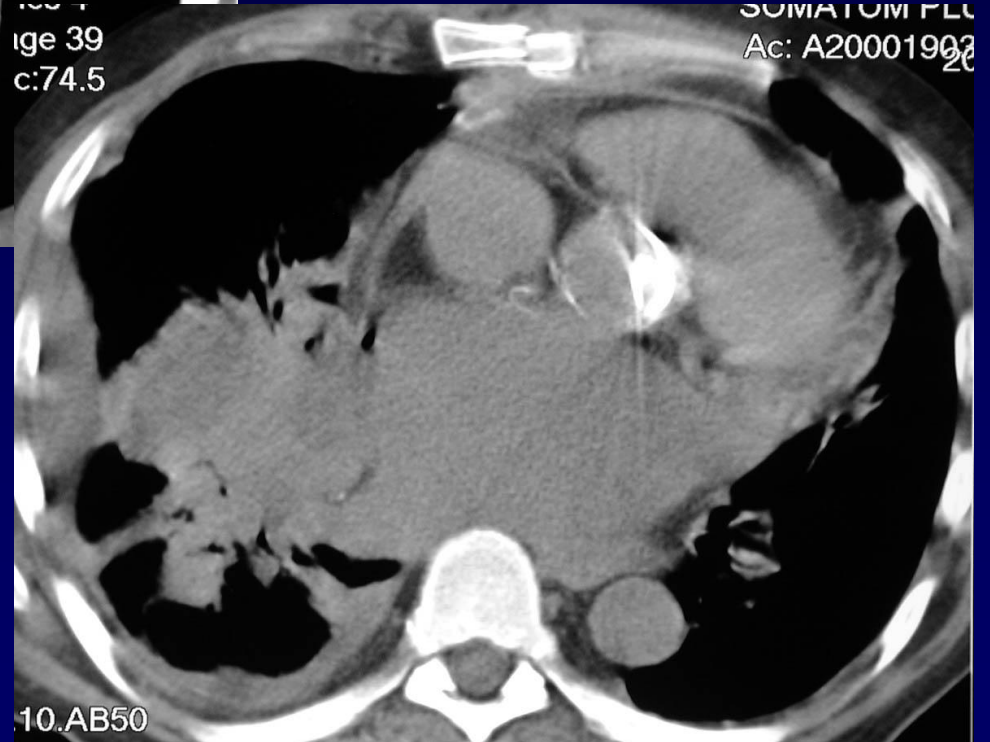
e 37  
84.5

Ac: A20001903

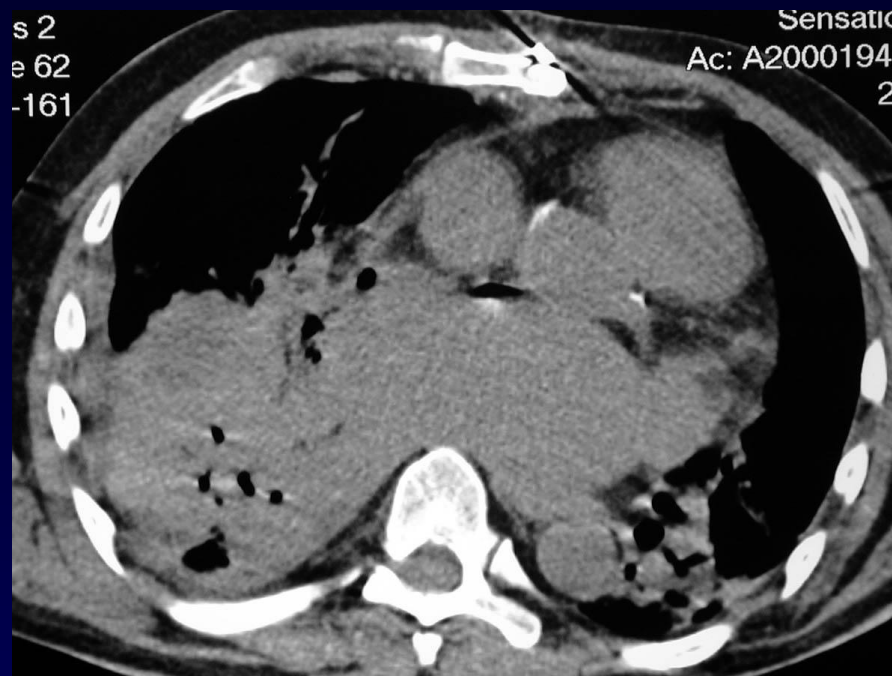
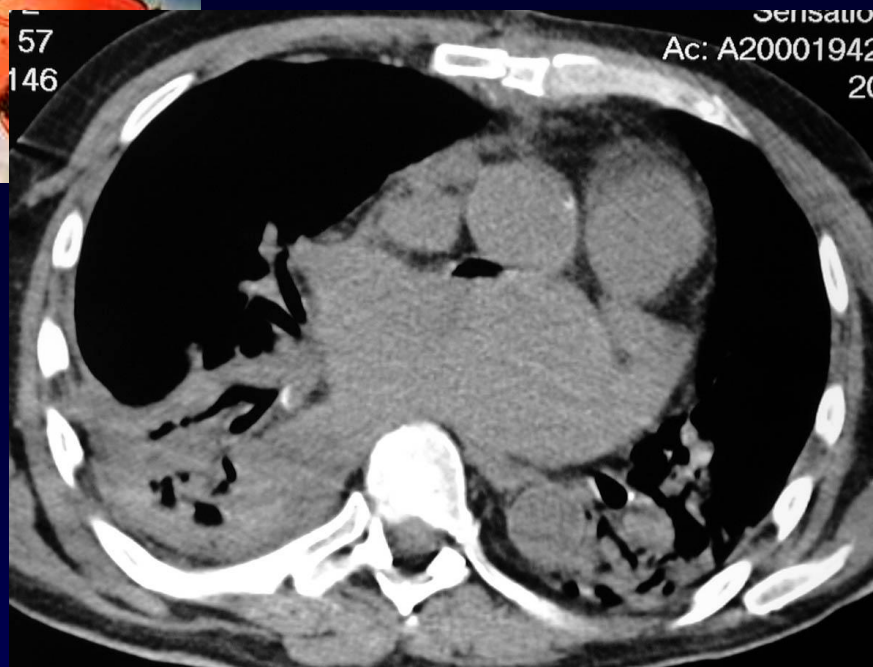


ige 39  
c:74.5

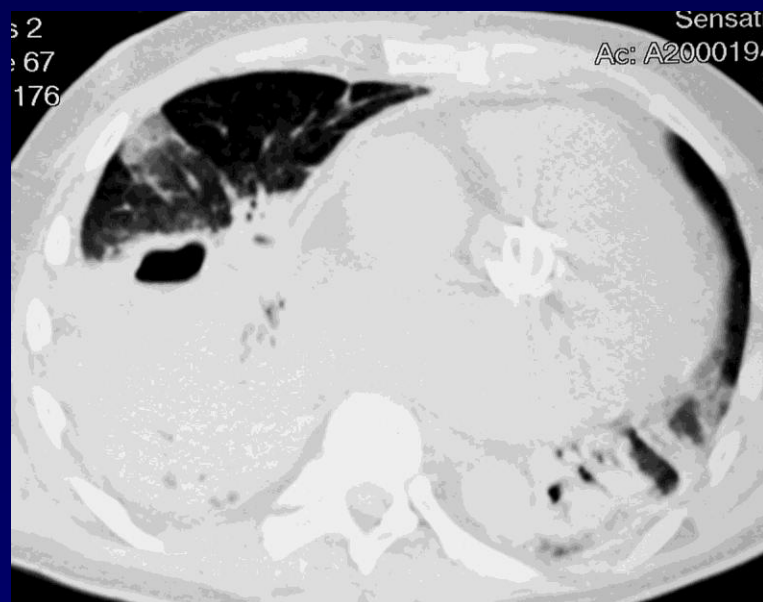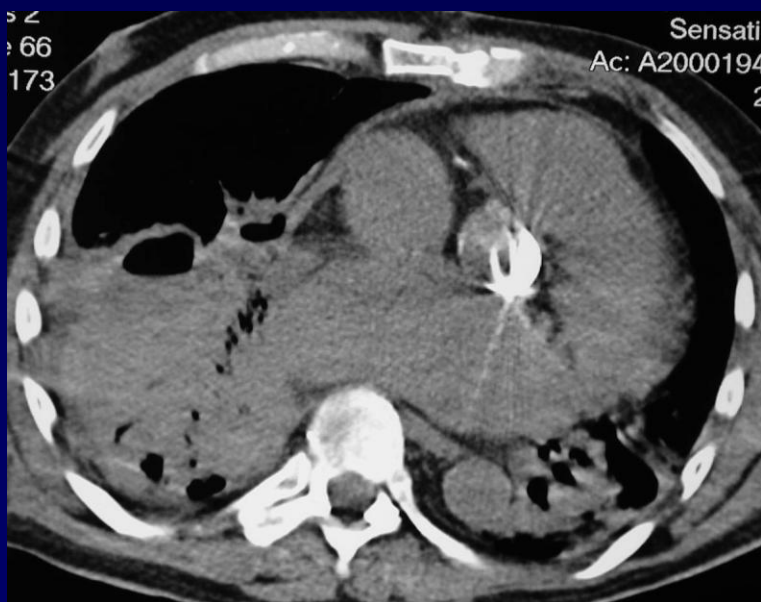
SOMATOM PLU  
Ac: A20001903



**TDM du 28 janvier**



## TDM du 1er février





**Diagnostic ?**



**Abcès pulmonaire avec  
fistulisation dans les veines  
pulmonaires et présence d'air  
dans l'oreillette gauche**